
Fístula espontánea de líquido cefalorraquídeo a través del clivus

Edgar Robledo Moreno², Eduardo Vargas Olguín¹, Jorge Glicerio González Sánchez¹, Lizeth Bribiescas Carreón¹

¹Hospital Regional Valentín Gómez Farías. Departamento de Neurocirugía-ORL, ISSSTE

*Correspondencia: edgar-robledo2002@hotmail.com

Introducción

Las fístulas del líquido cefalorraquídeo a través de la pared posterior del clivus son muy raras hasta el 2015 sólo se han reportado 16 casos. Estas son un serio problema y una condición potencialmente fatal cuyo manejo requiere de un abordaje multidisciplinario. Se presenta el caso de una mujer de 56 años con un cuadro de 6 meses de evolución, de aparición espontánea, caracterizado por rinorrea, y cefalea holocraneana intermitente de leve a moderada intensidad. En este caso se reparó la fístula con un injerto de cartílago septal reforzado con un colgajo de mucosa nasoseptal y pegamento de fibrina, se obtuvo un resultado exitoso.

Palabras claves: fístula, líquido cefalorraquídeo, clivus, abordaje.

Fistula spontaneous cerebrospinal fluid through the clivus

Abstract

Fistulas of the cerebrospinal fluid through the back wall of the clivus are extremely rare until 2015 only have been reported in 16 cases. These are a serious problem and a potentially fatal condition whose management requires a multidisciplinary approach. We report the case of a 56 year-old female with 6 months of evolution, of spontaneous occurrence, characterized by a runny nose, and headache holocraneana intermittent mild to moderate intensity. In this case we repaired the fistula with a graft of septal cartilage reinforced with a flap of mucosal nasoseptal and fibrin glue, we obtained a successful outcome.

Key words: fistula, cerebrospinal fluid, clivus, approach grafting.

Aceptado: 4 Julio 2016

Las fístulas de LCR se caracterizan por una comunicación entre el espacio subaracnoideo y el ambiente externo. Se necesitan tres factores concomitantes para que se produzca una fístula de LCR: defecto óseo, disrupción meníngea, y un gradiente de presión¹.

Estas fístulas se clasifican, de acuerdo a su causa, en traumáticas y no traumáticas. Recientemente, el término espontáneo es asociado con fístula de LCR sin una causa conocida. Por esta razón se prefiere el término fístula de líquido cefalorraquídeo espontánea idiopática.

La causa exacta de la fístula de LCR primaria espontánea continua siendo un dilema, como sea, representan una entidad clínica distinta que quizá sea una variante de la hipertensión primaria idiopática³.

Se han descrito en la literatura algunos factores de riesgo para las fístulas espontáneas idiopáticas en el seno esfenoidal: malformación de la base del cráneo, sobreneumatización del seno esfenoidal (presente entre el 16 - 27% de los adultos), síndrome de la silla turca vacía y obesidad^{1,2}.

Coitero, et al⁴, describió los primeros dos casos de fístula de LCR del clivus. Sugiere que las pulsaciones repetidas sobre una estructura ósea delgada podrían ocasionar éste defecto⁶.

Los síntomas más común suelen ser rinorrea acuosa (mayormente unilateral) y cefalea. La localización más frecuente es a nivel de la lámina cribosa, seguida por el techo del etmoides, el esfenoides, el seno frontal, la silla turca y el clivus⁷. Las fístulas de LCR a través de la pared posterior del clivus son muy raras, hasta el año 2015 únicamente se han descrito en la literatura médica 16 casos de éste tipo¹⁻⁷.

Presentación del caso

Paciente femenino de 56 años con cuadro de 6 meses de evolución; de aparición espontánea, caracterizado por rinorrea y cefalea holocraneana intermitente de leve a moderada intensidad.

El estudio citoquímico del líquido reportó glucosa de 58mg/dL. La tomografía y la RM mostraron un nivel de líquido en el seno esfenoidal comunicado a la cisterna prepontina a través de un defecto óseo en la porción superior del clivus.

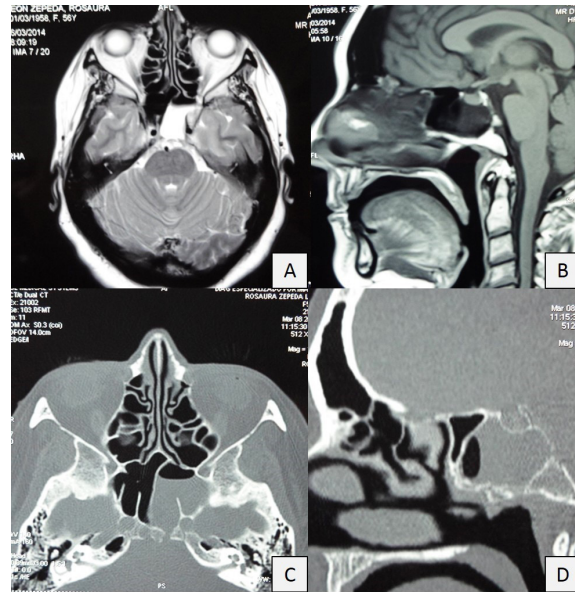


Figura 1

A. Corte axial de resonancia magnética (RM) en T2 en la que se observa comunicación entre la cisterna prepontina y el seno esfenoidal, así como presencia de líquido en el seno (flecha).

B. Corte sagital de RM que muestra irregularidad en la región alta del clivus.

C y D. Corte axial y sagital de TC simple de cráneo evidenciando defecto óseo en la pared posterior del seno esfenoidal (flecha) y presencia de líquido en el mismo.

Se realizó un abordaje endonasal endoscópico, previa aplicación intratecal de fluoresceína, evidenciando un defecto en la pared posterior del seno esfenoidal correspondiente a la porción superior del clivus, ya demostrado con antelación en la tomografía y resonancia magnética.

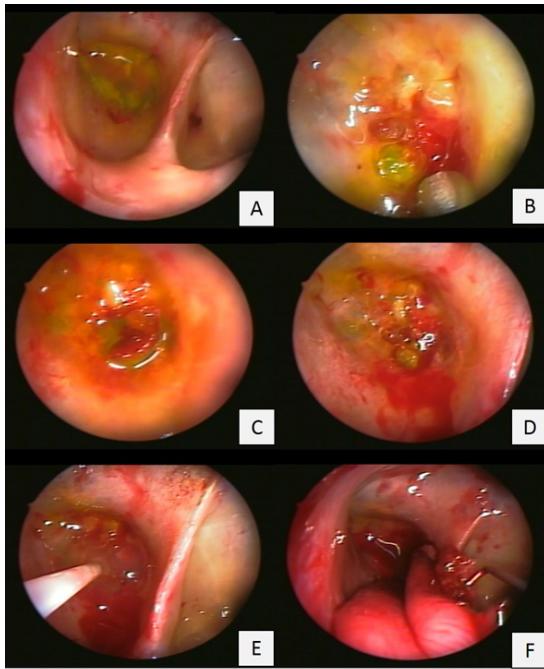


Figura 2

- A.** Imagen transoperatoria del seno esfenoidal con presencia de líquido cefalorraquídeo (LCR) y fluoresceína.
- B y C.** Se observa defecto óseo en la pared posterior del clivus con salida de LCR.
- D.** Colocación del fragmento de cartílago septal por dentro del defecto óseo.
- E.** Aplicación del pegamento de fibrina sobre el defecto reparado con cartílago septal.
- F.** Colocación del colgajo de mucosa nasoseptal sobre la reparación.

La fístula fue exitosamente reparada de forma multicapa colocando un fragmento de cartílago septal y pegamento de fibrina reforzado con un colgajo pediculado de mucosa nasoseptal. Se le colocó un drenaje lumbar de LCR por 4 días. La fístula remitió inmediatamente después del procedimiento endoscópico y la paciente no ha vuelto a presentar licorrea a dos años de su seguimiento.

Discusión

Las fístulas de LCR son un serio problema y una condición potencialmente fatal cuyo manejo requiere un abordaje multidisciplinario; ya que la meningitis asociada a la fístula puede poner en riesgo la vida^{4,8}. Las fístulas de LCR no traumáticas ocurren principalmente en adultos mayores de 30 años y en algunas ocasiones se asocian con: síndrome de la silla turca vacía, hipertensión intracraneal e hidrocefalia, infección de senos paranasales, tumores (adenomas), sobreneumatización del seno esfenoidal, malformación de la base del cráneo y obesidad^{1,3,9}. En éste caso se trata de una paciente de mediana edad, obesa y en cuya tomografía se observaba una sobreneumatización del seno esfenoidal.

Para que exista una fístula espontánea de LCR debe haber un defecto óseo, ruptura de la duramadre y aracnoides, y un gradiente de presión¹⁰.

Los avances en las herramientas de imagen de las cuales se disponen actualmente proporcionan una fácil y confiable identificación del sitio de la fístula, lo que permite orientar el abordaje terapéutico de una manera más eficaz mejorando los resultados en el paciente.

Los síntomas que se presentan con mayor frecuencia en ésta patología son: rinorrea y cefalea, así como episodios de meningitis. Las fístulas espontáneas tienen un bajo índice de remisión, por lo que casi siempre requieren tratamiento para reparar el defecto⁹.

Durante la última década el manejo de fístulas ha cambiado por la introducción de la cirugía endoscópica, ya que la introducción de los abordajes mínimamente invasivos por endoscopia endonasal han facilitado el abordaje extradural y han demostrado ser seguros y eficaces en el manejo de las fístulas de LCR disminuyendo el riesgo de morbilidad, el riesgo de alteración en el sentido del olfato y los días de hospitalización del paciente^{1-3,6,8}.

La fluoresceína intratecal se usa con frecuencia en la cirugía endoscópica para la reparación de fístulas de LCR^{1-3, 5, 6, 9,11}.

Se han usado varios materiales como injerto para el cierre de fístulas de LCR (por ejemplo: grasa abdominal, fascia lata, cartílago septal, rotación de colgajo de cornete medio, colgajo de mucosa nasoseptal).

En el caso que aquí presentamos se reparó la fístula con un injerto de cartílago septal reforzado con un colgajo de mucosa nasoseptal y pegamento de fibrina, obteniendo un resultado exitoso.

Conclusión

Del total de fístulas de LCR, entre el 3-4% corresponden a espontáneas idiopáticas, siendo las del clivus aún más raras. Los factores de riesgo para el desarrollo de una fístula clival comprenden: síndrome de silla turca vacía, obesidad y sobre-neumatización de los senos. Las herramientas actuales de imagen que incluyen la tomografía axial computada y la resonancia magnética permiten identificar con exactitud los defectos óseos en la base del cráneo, así como los sitios de fuga anormales de LCR respectivamente. Recién las técnicas de mínima invasión, como el abordaje transesfenoidal endoscópico son altamente eficaces en el tratamiento.

Referencias

1. Elrahman HA, Malinvaud D, Bonfils NA. Endoscopic management of idiopathic spontaneous skull base fistula through the clivus. *Arch Otolaryngol Head Neck Surg* 2009 135 (3).
2. Antunes L, Corredato RA, Araúj JC. Nontraumatic clival cerebrospinal fluid rhinorrhea. *Arq Neuropsiquiatr* 2012; 70(7):550-4.
3. Van-Zele T, Kitice A, Vellutini E. Primary spontaneous cerebrospinal fluid leaks located at the clivus. *Allergy Rhinol (Providence)* 2013 4(2):100-4. doi: 10.2500/ar.2013.4.0053.
4. Yasuhiko Hayashi, Masayuki Iwato, Daisuke Kita, Issei Fukui. Spontaneous cerebrospinal fluid leakage through fistulas at the clivus repaired with endoscopic endonasal approach. *Surg Neurol Int.* 2015;6:106.
5. Zanabria-Ortiz R, Domínguez-Báez J, Del Toro A, Lazo-Fernández E, Sánchez-Medina Y, Robles-Hidalgo E. Cerebrospinal fluid rhinorrhea from a transclival meningocele: A case report and literature review. *Neurocirugía (Astur)*. 2015 ;26(6):292-5.
6. Coitero D, Tavora L, Antunes JL. Spontaneous cerebrospinal fluid fistula through the clivus: report of two cases. *Neurosurgery* 1995;37 :826-8.
7. Alobid I, Manejo de las fístulas nasales de líquido cefalorraquídeo según su tamaño. Nuestra experiencia. *Acta Otorrinolaringol Esp.* 2014.
8. Boahene K, Forcht T, Quiñones-Hinojosa A. *Management of cerebrospinal fluid leaks. In schmidek and sweet operative neurosurgical techniques.* Philadelphia: Elsevier Saunders; 2012.
9. Nutkiewikz A, DeFeo D R, Kohout R I. Cerebrospinal fluid rhinorrhea as a presentation of pituitary adenoma. *Neurosurgery* 1980, 6: 195-7.
10. Greenberg MS. *Handbook of neurosurgery.* New York, Thieme. Seventh edition; 2010.
11. Calcaterra TC. Extracranial surgical repair of cerebrospinal rhinorrhea. *Ann Otol Rhinol Laryngol* 89:108-16, 1980.

Artículo sin conflicto de interés

© Archivos de Neurociencias