

Síndrome de Guillain-Barré secundario a meningoencefalitis

Daniel San-Juan^{1,2}, José Jesús Mejía-Cornejo², Guillermo Coronas-Bustos², Rafael Vázquez Gregorio¹, Axel Hernández-Ruiz³, Obet Jair Canela-Calderón³

RESUMEN

De las diversas complicaciones de la meningoencefalitis infecciosa, el síndrome de Guillain-Barré es raro. Presentamos el caso de una mujer de 37 años de edad, quien inicio con meningoencefalitis infecciosa, a los 9 días se observó empeoramiento de la fuerza y sensibilidad de las cuatro extremidades. Con sospecha clínica y electromiografía se diagnosticó polineuropatía desmielinizante secundariamente axonal sensitiva motora de las cuatro extremidades. No se aisló un patógeno específico. El manejo integral e inmunomodulador (IgG IV 0.4g/kg/dx5d) estuvo basado en los principios establecidos para las dos situaciones neurológicas observadas en la paciente. La paciente se recuperó totalmente a los 6 meses.

Palabras clave: complicaciones, encefalitis, meningoencefalitis, polirradiculoneuropatía.

Guillain-Barré syndrome secondary to meningoencephalitis

ABSTRACT

Of the various complications of infectious meningoencephalitis, Guillain-Barre syndrome is rare. We report the case of a woman 37 years old, who begins with infectious meningoencephalitis and after 9 days a worsening of the strength and sensitivity of all four extremities was observed. Clinical suspicion and electromyography lead us to diagnose axonal demyelinating polyneuropathy of all four extremities. We didn't identified any causative agent. The integral management and immunomodulator (IgG IV 0.4g/kg/dx5d) was based on the principles established for the two neurological conditions observed in the patient. The patient recovered successfully at 6 months of follow-up.

Key words: complications, encephalitis, meningoencephalitis, polyradiculoneuropathy.

La meningoencefalitis infecciosa es una enfermedad inflamatoria de las meninges y encéfalo causada por diferentes agentes infecciosos, siendo los virus los más frecuentes¹. Se encuentra entre una de las principales urgencias neurológicas, su pronto diagnóstico y tratamiento son cruciales para el pronóstico.

Las complicaciones de la meningoencefalitis infecciosa, son frecuentes y van desde una leve cefalea hasta la muerte². La presentación de un síndrome de Guillain-Barré (SGB), como complicación ha sido pobremente documentada.

Presentación del caso: mujer de 37 años de edad con antecedente de hipertiroidismo primario. Inicia con infección de vías respiratorias superiores en las dos pri-

meras semanas de diciembre 2013, recibió tratamiento con amoxicilina, concurrentemente presentó un cuadro de diarrea acuosa y espumosa autolimitada de 4 días. No se identificó el agente etiológico.

Recibido: 20 de marzo 2015 *Aceptado:* 1 de abril 2015.

¹Departamento de Investigación Clínica, Instituto Nacional de Neurología y Neurocirugía, Ciudad de México, México, ²Medicina Interna. Hospital Ángeles Lindavista, Ciudad de México, México. ³Escuela Superior de Medicina, Instituto Politécnico Nacional, Ciudad de México, México. Correspondencia: Daniel San-Juan. Departamento de Investigación Clínica, Instituto Nacional de Neurología y Neurocirugía. Av. Insurgentes Sur 3877, Col. La Fama. 14269. México D.F. E-mail: pegaso31@yahoo.com

El 6 de diciembre del 2013, inició con cefalea holocraneana intensa, náuseas, mareo, fonofobia, fotofobia y parestesias en las cuatro extremidades, por lo que se hospitalizó. A la exploración física mostró dolor a la presión en la región maxilar superior bilateral e incapacidad de realizar marcha en *tándem*, hiperreflexia generalizada, disimetría bilateral de las 4 extremidades, radiculopatía sensitiva en los segmentos S3-S5 de forma bilateral; así como, rigidez de nuca, signos de Kernig y Brudzinski positivos. Las resonancias magnéticas con galodinio de columna completa y de cráneo fueron normales. *Citometría hemática*: leucocitos de $12.5 \times 10^3/\mu\text{L}$. Anticuerpos: anti-mycoplasma IgG e IgM, anti-Borrelia IgM, anti-Borrelia burgdorferi IgM, anti-leptospira IgM e IgG, anti-echovirus (tipos 4, 7, 9 y 11) y anti-parvovirus B19 IgG, negativos. Anti-echovirus tipo 30 de 1:16 (1:8-1:16 indican una infección pasada o reciente). Líquido cefalorraquídeo (LCR) incoloro y transparente, con microscópico y citoquímico normales. Cultivo, tinción de gram y tinta china negativos para *Criptococo* en el LCR.

Se integró diagnóstico de meningoencefalitis con radiculitis en S2 a S5 quizás infecciosa. Recibió tratamiento con dexametasona (32 mg/día), ceftriaxona (2 g vía I.V. cada 12 hs) y vancomicina (1 g vía I.V. cada 12 hs) todos durante los quince días que se encontró internada en el hospital. La paciente evolucionó con mejoría de la cefalea, mareos, náuseas y dolor maxilar. A los nueve días se observó empeoramiento de la fuerza y alteraciones sensitivas de las cuatro extremidades.

Basado en los nuevos hallazgos clínicos se realizó una segunda punción lumbar, electromiografía y reevaluación de la exploración física en la segunda y tercera semana de su hospitalización. Los estudios mostraron en PCR de herpes virus 1 y 2 negativos. Anticuerpos antinucleares y anti-varicela zoster negativos. VSG de 7 mm/h, proteína C reactiva y células LES negativas. *Electromiografía*: severa polineuropatía desmielinizante secundariamente axonal sensitiva motora de las cuatro extremidades (figuras 1 y 2). *Citológico y citoquímico de LCR*: leucocitos $5/\text{mm}^3$, proteínas 244 mg/dL y resto normal. Tinciones de gram, BAAR y china negativos. Se estableció que la paciente cursaba con polirradiculoneuropatía sensitiva-motora simétrica ascendente de origen quizás infeccioso. En su evolución la paciente presentó disnea en reposo, imposibilidad para deambulación y requirió utilización de sondas nasogástrica y urinaria.

Se inició tratamiento profiláctico con inmunoglobulinas a 0.4g/kg/día durante cinco días. En la evaluación subsecuente, a la semana la disnea desapareció y al mes la paciente recuperó deambulación,

aunque persistían sistemas polineuropáticos sensitivos distales en los dedos de las manos, pies y periorales. Fuerza 4/5 en miembros inferiores con hiporreflexia del rotuliano, el resto arreflexia e hipotonía generalizada. Hipoestesia en el labio inferior e hipoestesia de todas las modalidades en guante y calcetín. Sin reflejos nauseosos, resto sin alteraciones. Recibió tratamiento con pregabalina, tramadol y vitaminas B hasta su recuperación completa a los 6 meses.

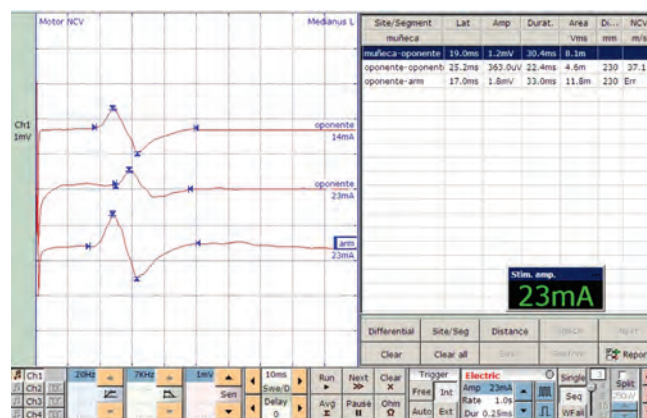


Figura 1. Neuroconducción motora del nervio mediano izquierdo que muestra un patrón desmielinizante con degeneración axonal.

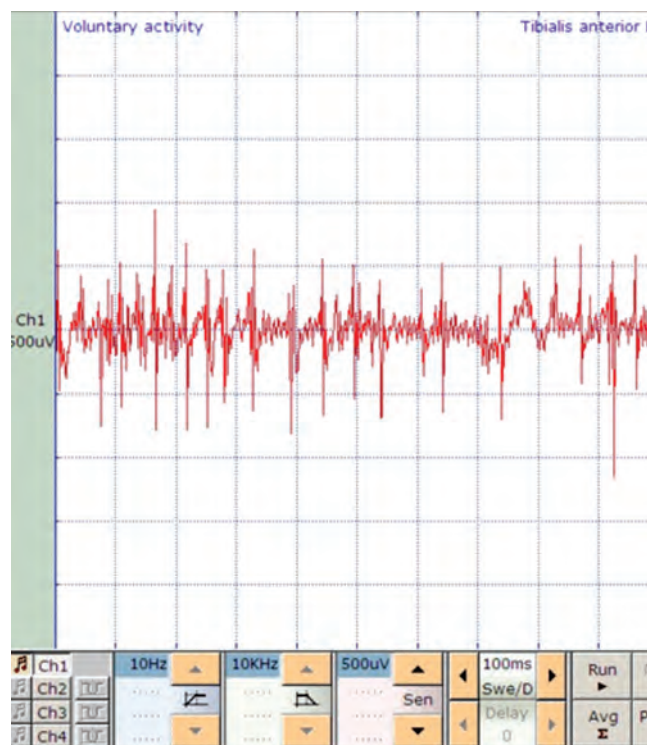


Figura 2. Patrón neuropático de la electromiografía del músculo tibial anterior izquierdo durante la contracción muscular voluntaria máxima.

DISCUSIÓN

El caso clínico presentado demuestra amplio espectro de complicaciones de meningoencefalitis infecciosas, siendo la aparición de un síndrome de SGB, una complicación rara, previamente documentada³. La presentación clínica inicial del cuadro de meningoencefalitis con radiculitis es similar a lo descrito en la literatura^{4,5}. No obstante, el desarrollo de nuevos síntomas y signos condujo a la reevaluación del síndrome clínico neurológico.

Existen escasos reportes de casos en población pediátrica de la asociación de entre meningoencefalitis y el SGB. Los anticuerpos anti-gangliósidos (identificados en el SGB) se han reportado en asociación con meningoencefalitis aguda y aunque el papel de anticuerpos antigalactocerebrósidos en el SGB es clara, su contribución en la meningoencefalitis es controversial^{6,7}. Un estudio de pacientes con SGB mostró que *Campylobacter jejuni* es el agente causal más común identificado (26%), seguido por *Mycoplasma pneumoniae* (15% de los casos)⁸.

Tsugawa et al, reportaron el caso de un paciente de 14 años de edad que presentó SGB en coexistencia de meningoencefalitis. La paciente mostró inicialmente en el líquido cefalorraquídeo pleocitosis asociado con debilidad muscular progresiva ascendente, retención urinaria y alteración del estado de consciencia. Identificándose a *Campylobacter jejuni* como el agente infeccioso⁹. Hanzawa, et al, documentaron el caso en un paciente de 3 años de edad, ellos asociaron el SGB con la encefalitis e identificaron a *M. pneumoniae* como agente etiológico¹⁰. Benedetti, et al, publicaron en una paciente de 45 años de edad, polineuropatía desmielinizante sensitivomotora asociada a neuromielitis óptica y secundaria a meningoencefalitis, quien curso inicialmente con una infección de vías respiratorias superiores secundaria a *Mycoplasma pneumoniae*¹¹.

Aunque se desconoce el mecanismo exacto de la diseminación de los agentes infecciosos, se postula que la diseminación hematológica y la respuesta autoinmune juegan papeles fundamentales en la fisiopatología y patogenia^{10,11}.

El manejo integral de la paciente estuvo basado en los principios internacionalmente establecidos para las dos situaciones neurológicas severas y que ponen en peligro la vida del paciente^{12,13}. Es relevante mencionar que en relación al abordaje diagnóstico-etiológico-microbiológico, en la mayoría de los pacientes con meningoencefalitis infecciosa no es posible determinar el agente infeccioso¹⁴ y los lineamientos internacionales indican que se debe administrar un tratamiento empírico y de amplio espectro, debido a que la determinación

del agente infeccioso es difícil, costosa y prolongada¹². En seguimiento a la complicación polirradiculoneuropática, se conoce que los agentes infecciosos que pueden desencadenar una respuesta autoinmune cruzada sólo son posibles determinarse en el 23 al 38% de los pacientes¹³⁻¹⁵. En el caso de nuestra paciente, se solicitaron adicionalmente a lo mencionado una serie de pruebas inmunológicas y moleculares en sangre, así como de líquido cefalorraquídeo para el diagnóstico etiológico, sin haber tenido al momento un agente infeccioso identificado. La prueba de laboratorio más importante es el examen de LCR, con un perfil típico: presión (cm de H₂O) normal o elevada, apariencia usualmente claro, polimorfonucleares/mm² normal o elevado, mononucleares elevados (10-300/mm²), glucosa (mmol/L) normal y proteína elevada (0.4-2 g/L). Se recomienda el envío conjunto de muestras de LCR, exudado faríngeo y heces, ya que aumenta el porcentaje de aislamiento¹⁶, en nuestro caso, estos fueron negativos.

El síndrome de Guillain-Barré secundario a meningoencefalitis es una complicación rara, en especial en adultos. Nuestra paciente ilustra las manifestaciones clínicas y pronóstico de esta asociación que rara vez ha sido documentada en la literatura médica.

REFERENCIAS

- Centers for disease control and prevention. Outbreaks of aseptic meningitis associated with echoviruses 9 and 30 and preliminary surveillance reports on enterovirus activity-United States, 2003. *MMWR Morb Mortal Wkly Rep* 2003; 52:761-4.
- Benenson Abram S. Organización Panamericana de la Salud. Manual para el control de las enfermedades transmisibles. Washington, D.C. 1997.
- Puri V, Khalil A, Suri V. Guillain-Barré syndrome following meningococcal meningitis. *Postgrad Med J* 1995;71:42-3.
- Banfi AP. Encefalitis: ¿cuáles y cómo tratar? *Rev Child Infect* 2003;20:28-33.
- Boos J, Esiri MM. Influenza virus, enteroviruses, and other epidemic viruses. En Boos J, Esiri MM, editor. *Viral encephalitis in humans*. Washington, D.C.: ASM Press 2003;143-62.
- Komatsu H, Kuroki S, Shimizu Y, Takada H, Takeuchi Y. *Mycoplasma pneumoniae* infection, meningoencephalitis, and cerebellitis with antiganglioside antibodies. *Pediatr Neurol* 1998;18:160-4.
- Christie LJ, Honarmand S, Yagi S, Ruiz S, Glaser CA. Antigalactocerebroside testing in *Mycoplasma pneumoniae*-associated encephalitis. *J Neuroimmunol* 2007;189:129-31.
- Sinha S, Prasad KN, Jain D, Pandey CM, Jha S, Pradhan S. Preceding infections and anti-ganglioside antibodies in patients with Guillain-Barre syndrome: a single centre prospective case-control study. *Clin Microbiol Infect* 2007;13:334-7.
- Tsugawa T, Nikaido K, Doi T, Koga M, Susuki K, Kubota T, et al. Guillain-Barre syndrome with meningoencephalitis after *Campylobacter jejuni* infection. *Pediatr Infect Dis J* 2004; 23:966-8.
- Hanzawa F, Fuchigami T, Ishii W, Nakajima S, Kawamura Y, Endo A, et al. A 3-year-old boy with Guillain-Barré syndrome

- and encephalitis associated with *Mycoplasma pneumoniae* infection. *J Infect Chemother* 2014;20:134-8.
11. Benedetti L, Franciotta D, Beronio A, Delucchi S, Capellini C, Sette MD. Meningoencephalitis-like onset of post-infectious AQP4-IgG-positive optic neuritis complicated by GM1-IgG-positive acute polyneuropathy. *Mult Scler* 2014 [in press]
 12. Van de Beek D, de Gans J, Tunkel AR, Wijdicks EF. Community-acquired bacterial meningitis in adults. *N Engl J Med* 2006;354:44-53.
 13. Yuki N, Hartung HP. Guillain-Barré syndrome. *N Engl J Med* 2012;366:2294-304.
 14. Desmond RA, Accortt NA, Talley L, Villano SA, Soong SJ, et al. Enteroviral meningitis: natural history and outcome of pleconaril therapy. *Antimicrob Agents Chemother* 2006;50:2409-14.
 15. Zhong M, Cai F. Current perspectives on Guillain Barré Syndrome. *World J Pediatr* 2007;3:187-94.
 16. Casas I, Palacios GF, Trallero G, Cisterna D, Freire MC, Tenorio A. Molecular characterization of human enteroviruses in clinical samples: comparison between VP2, VP1, and RNA polymerase regions using RT nested PCR assays and direct sequencing of products. *J Med Virol* 2001;65:138-48.

ARTÍCULO SIN CONFLICTO
DE INTERÉS
